



Дата визита

Ср. 07 октября 2015 года

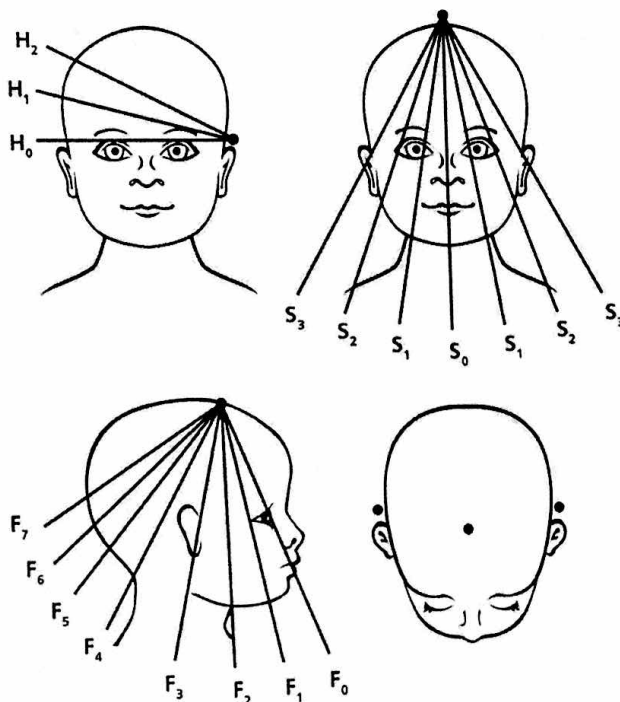
Пациент(ка)

Байдуков Марк Владимирович, 4 месяца и 15 дней (22.05.2015 г.р.)

Диагноз

Нейросонография
(ультрасонография головного мозга)

V3	<u>8-9 мм</u>
MS	<u>55 мм</u>
MD	<u>52 мм</u>
VLS	<u>20 мм</u>
VLD	<u>16-17 мм</u>
В/р слева	<u>7 мм</u>
В/р справа	<u>7 мм</u>
М/п щель	<u>8-12/23 мм</u>
Диастаз к/м	<u>4 мм</u>



Описание:

Диагноз прежний. Создается впечатление о медленном нарастании резидуального дефицита. Ликвородинамических нарушений нет.

Заключение:

Продолжать реабилитационные мероприятия.
Прогноз сомнительный.
Контрольный осмотр в возрасте 1 года.
Высокий риск судорожного синдрома.

Врач  / Иова А. С.